

Methods. The study was conducted on 23 adult rats-males of the Wistar line, weighing 160-230 g, 4.5-6.5 months of age. Animals were injected daily with intramuscular injections of the opioid analgesic nalbuphine for 56 days. The initial dose was 0.212 mg/kg, and within 7 and 8 weeks the dose was increased to 0.260 mg/kg. For electron microscopic examination, fragments of periodontal soft tissue were used in the area of the gingival margin of the upper and lower jaws of the animals. Ultrastructural preparations were prepared according to the conventional method.

Results. In the cytoplasm of cells of the epithelium of the free part of the gums, at the ultrastructural level, coarse tufts of tonofilaments are found, between which are located structurally swollen areas. Epitheliocyte nuclei pycnotic, with osmiophilic karyoplasm. In the cells of the epithelium of the gums, the structural components of the nuclei are disturbed, their shape, the cariole forming deep invaginations, and no nuclei. In the cytoplasm of cells of the basal layer, organelles, mitochondria with crystalline residues and vacuolation are damaged, tonophilaments are lysed. In cells of the epithelium of the attached part of the gums pycnotic nuclei are observed, which contain heterochromatin in the karyoplasm. In the cytoplasm there are necrotized unstructured regions, mitochondria with damaged folds. In fibrocytes, periodontal nuclei occupy most of the area of the cytoplasm, where there are almost no organelles, swollen, structureless intercellular matter, degranular tissue basophils and macrophages around the fibrocytes. Plasmolemma forms protrusion, primary lysosomes and phagosomes are present in the cytoplasm. Sub-microscopic examination of the mucous membrane of the gums of animals revealed marked changes in the links of the hemomicrocirculatory bed, where blood capillaries with narrow lumps in the form of cracks without shaped elements of blood are noted. Also found blood filling of the lumen of the venules, which revealed erythrocytes and clusters of platelets. The cytoplasmic regions of the endothelial cells are compacted, with a small number of foamy cytoskeletons. The nuclear part of the cells protrudes into the lumen of the vessels, the uneven contours of the cariole. The basement membrane is fuzzy, and there are sclerotic changes in the perivascular spaces, reflecting the accumulation of collagen fibers in them.

Conclusion. With the action of opioid analgesics inflammatory-destructive changes in the structural components of the periodontium dominate for eight weeks. Submicroscopically determined significant disturbances in the shape and structure of the cells of the epithelium of the gums, which are manifested by necrotizing areas, damage to organelles, impaired intercellular contacts in the cytoplasm of epitheliocytes, as well as the presence of pycnotic nuclei with a fuzzy contour of the cariole. In the swollen intercellular substance of the periodontal tissue basophils and macrophages are detected, ultrastructural organization of which indicates their active state. The plasmolemma forms numerous protrusions that are required for phagocytosis of damaged structures. Expressed changes in the links of the hemomicrocirculatory bed, which are manifested by the increase and decrease in the lumen of the hemocapillaries, the full blood of the venules reflect congestion, which significantly disrupts the gums.

Key words: opioid, periodontal, rats, ultrastructural study.

*Рецензент – проф. Єрошенко Г. А.
Стаття надійшла 28.08.2019 року*

DOI 10.29254/2077-4214-2019-3-152-314-319

УДК 616.314.17-008.1-091.8-06:616.441-008.64]-092.9

Щерба В. В., Мачоган В. Р., Небесна З. М., Корда М. М.

МІКРОСКОПІЧНІ ЗМІНИ СТРУКТУРНИХ КОМПОНЕНТІВ ПАРОДОНТУ ЩУРІВ ЗА УМОВИ ПАРОДОНТИТУ НА ТЛІ ГІПОТИРЕОЗУ

Тернопільський національний медичний університет

імені І. Я. Горбачевського Міністерства охорони здоров'я України (м. Тернопіль)

shcherba@tdmu.edu.ua

Зв'язок публікації з плановими науково-дослідними роботами. Дослідження виконано в рамках комплексної наукової роботи ДВНЗ «Тернопільський державний медичний університет імені І.Я. Горбачевського МОЗ України» «Біохімічні механізми порушень метаболізму надходження до організму токсикантів різного генезу», № державної реєстрації 0116U003353.

Вступ. Захворювання пародонту займають друге місце в світі за поширеністю серед стоматологічних захворювань та мають тенденцію до повсюдного поширення незалежно від віку, статі та місця проживання пацієнтів. Згідно з даними ВООЗ інтактний пародонт зустрічається лише у 10 % обстежених пацієнтів, пародонтит середнього ступеня тяжкості – у 25-45 %, важкого ступеня – у 5-20 % спостережень, при цьому, поширеність захворювань пародонту у віковій групі 35-44 років у світі становить 94,3 % [1].

Явища дисбіозу та запалення відіграють важливу роль у патогенезі пародонтиту [2]. Мікроорганізми секретують біологічно активні речовини, токсини та ензими (протеази, хондроїтинсульфатази, гіалуронідази), які мають сильнотоксичні, алергенні та некротичні властивості, що призводить до запальних і деструктивних процесів [3]. Водночас інтенсивність запальної реакції визначається значною мірою можливостями макроорганізму протистояти впливу на нього патогенної мікрофлори. Темпи руйнування тканин пародонту при захворюванні залежать і від анатомо-фізіологічних особливостей пародонту. Проблема морфогенезу хронічного генералізованого пародонтиту залишається на сьогодні невирішеною. В клінічних умовах неможливо отримати фрагменти всіх тканин пародонту для дослідження на різних стадіях захворювання. В експериментальних умовах обмежені дані про стан пародонту при відтворенні захворювання [4].

Метою нашого дослідження було дослідити структурні зміни тканин пародонту за умови експериментального пародонтиту на тлі гіпотиреозу.

Об'єкт і методи дослідження. Досліди проведено на 36 безпородних статевозрілих білих щурах-самцях масою 180-200 г, яких утримували на стандартному раціоні виварію. Піддослідних тварин було поділено на такі групи: I – контрольні тварини, яким вводили внутрішньошлунково 1 % розчин крохмалю (n=12); II – тварини з моделлю пародонтиту. Щурам цієї групи протягом 2-х тижнів через день вводили в тканини ясен по 40 мікролітрів (1 мг/мл) ліпополісахариду (ЛПС) *E. Coli* («Sigma-Aldrich», США) (n=12) [5]; III – щури з пародонтитом на фоні гіпотиреозу. З метою моделювання експериментальної гіпофункції щитоподібної залози [6] тваринам щоденно внутрішньошлунково вводили мерказоліл на 1 % розчині крохмалю із розрахунку 1 мг/добу на 100 г маси протягом 21 доби (n=12). Починаючи з восьмої доби експерименту щурам вводили в тканини ясен ЛПС протягом 2-х тижнів.

Евтаназію щурів здійснювали шляхом кровопускання за умов тіопентал-натрієвого наркозу на 22-у добу від початку досліду.

Всі маніпуляції з експериментальними тваринами проводили із дотриманням правил відповідно до «Європейської конвенції про захист хребетних тварин, що використовуються для дослідних та інших наукових цілей» [7].

Для підтвердження стану гіпотиреозу в сироватці крові визначали вміст вільного тироксину (вТ4), вільного трийодтироніну (вТ3) та тиреотропного гормону (ТТГ) імуноферментним методом з використанням наборів фірми «Вектор-Бест» (Росія).

Гістологічні дослідження були проведені на базі морфологічного сектору міжкафедральної навчально-дослідної лабораторії Тернопільського національного медичного університету імені І. Я. Горбачевського Міністерства охорони здоров'я України.

Забір матеріалу для мікроскопічних досліджень проводили згідно загальноприйнятої методики [8,9]. Видаляли органокомплекси (фронтальна група зубів обох щелеп: альвеолярні відростки зі слизовою оболонкою), фіксували в 10 % розчині формаліну, готували гістологічні зрізи після попередньо проведеної декальцинації, забарвлювали гематоксиліном-еозином. Гістологічні препарати вивчали за допомогою світлооптичного мікроскопа MIKROmed SEO SCAN та фотодокументували за допомогою відеокамери Vision CCD Camera з системою виводу зображення з гістологічних препаратів.

Результати досліджень та їх обговорення. Проведені гістологічні дослідження компонентів пародонту у щурів із змодельованим пародонтитом виявили виражені зміни запального характеру всіх складових компонентів. Мікроскопічно у епітеліальній пластинці виявлялися ознаки гіперкератозу вільної ділянки ясен, товстий роговий шар часто містив світлі проміжки між роговими лусочками де міжклітинні контакти порушені. Базальний шар клітин містив переважно пікнотичні клітини, рідко виявлялися фігури мітозу. Зменшувалася товщина остистого шару. У більшості епітеліоцитів каріоплазма ядер була просвітлена, що призводило до їх вакуолізації. У товщі епітеліального пласту виявлялися інтраепітеліальні лімфоцити (рис. 1).

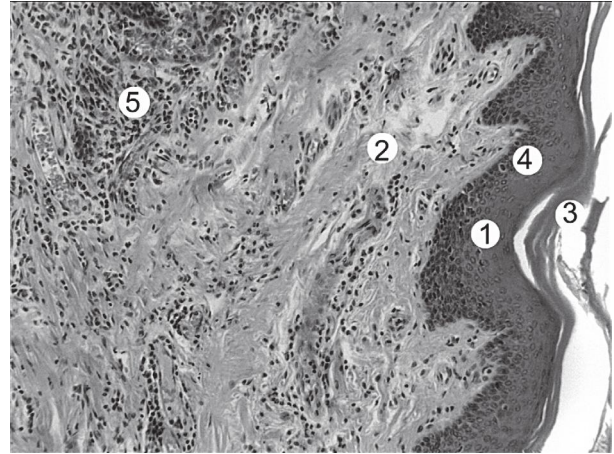


Рисунок 1 – Гістологічні зміни слизової оболонки вільної ділянки ясен щура при експериментальному пародонтиті. Забарвлення гематоксиліном і еозином. х 200.
Умовні позначки: 1 – епітеліальна пластинка, 2 – власна пластинка, 3 – роговий шар, 4 – остистий шар, 5 – лейкоцитарна інфільтрація.

Експериментальне ураження м'яких тканин пародонта щурів призвело також до пошкодження сулькулярного і сполучного відділу епітелію з зонами ерозування та виразкування. Відмічалася стоншення епітеліальної пластинки у ділянках борозни та прикріплення. Порушувалися десмосомальні контакти між епітеліоцитами з формуванням широких міжклітинних просторів, виявлялися інфільтровані лейкоцити та макрофаги. Порушення епітеліального прикріплення та волокон циркулярної зв'язки, призвело до утворення пародонтальної кишені, в якій виявлялися детритні маси, десквамовані епітеліоцити і лейкоцити (рис. 2).

У власній пластинці слизової оболонки ясен виявлялися деструктивні зміни, що проявилися розладами судинного русла та реорганізацією сполучнотканинних компонентів. Порушення проникності стінок мікросудин призводило до підвищеної гідратації та утворення набряку аморфної речовини сполучної тканини ясен. Колагенові волокна були дефрагментовані, стоншені, або утворювали товсті пучки. Про порушення судинно-тканинних відношень свідчить

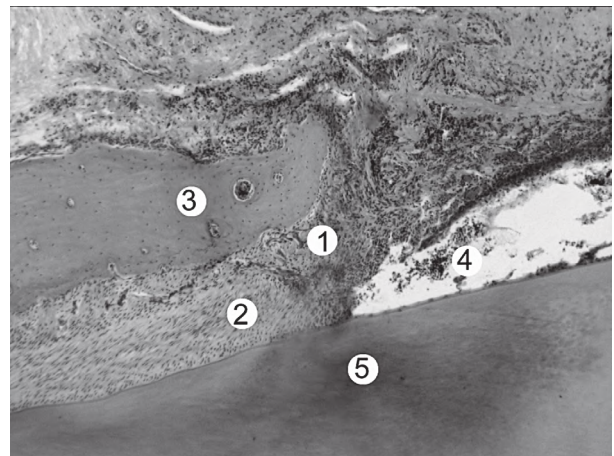


Рисунок 2 – Гістологічні зміни компонентів пародонту щурів при експериментальному пародонтиті. Забарвлення гематоксиліном та еозином, збільшення х 100.
Умовні позначки: 1 – слизова оболонка ясен в ділянці прикріплення, 2 – періодонт, 3 – альвеолярний відросток, 4 – пародонтальна кишеня з десквамованими епітеліоцитами, 5 – фрагмент зуба.

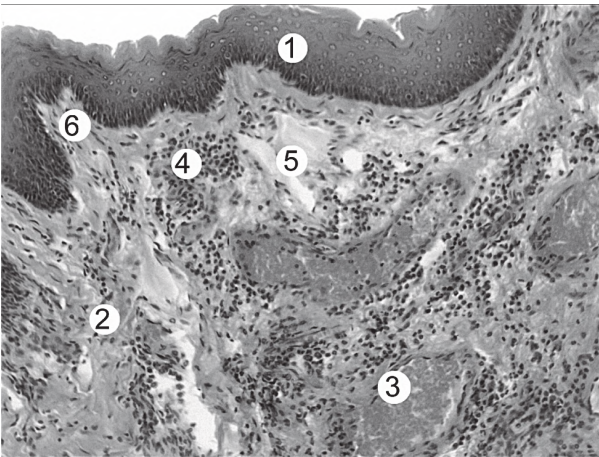


Рисунок 3 – Мікроскопічні зміни власної пластинки слизової оболонки ділянки ясені борозни щура при експериментальному пародонтиті. Забарвлення гематоксиліном і еозином. x 200. Умовні позначки: 1 – епітеліальна пластинка, 2 – власна пластинка, 3 – венула, 4 – лейкоцитарна інфільтрація власної пластинки, 5 – набряк сполучної тканини власної пластинки, 6 – сполучнотканинний сосочок.

поява тканинних базофілів у всій товщі слизової оболонки, що призводило до підвищення проникності стінок судин та міграції клітин крові як у сполучнотканину так і в епітеліальну пластинку ясен. Клітини фібробластичного ряду представлені деструктивно зміненими фібробластиами та фіброцитами. Виявлялися зміни мікроциркуляторного русла, що проявлялися повнокров'ям судин, переважно венозного русла, стазами, локальним ангіоматозом. В сітчастому шарі визначалися вогнищеві крововиливи, в яких наявні лімфоцити, нейтрофільні гранулоцити, макрофаги. Зміни гемомікроциркуляторного русла характеризувалися порушеннями стінки артеріол, потовщенням стінки, звуженням просвіту, периваскулярним набряком. Зміни венул і гемокапілярів проявлялися значним кровонаповненням, та стоншенням стінки (рис. 3).

Крім того, спостерігалось пошкодження твердих тканин пародонту. Виявлялося порушення мінералізації зубної альвеоли, канали Гаверса були розширені, в стінці яких були наявні чисельні остеокласти, вогнищево визначалася лакунарна резорбція. Окістя було гіперплазоване з проліферацією молодих остеобластів. Спостерігався нерівномірний

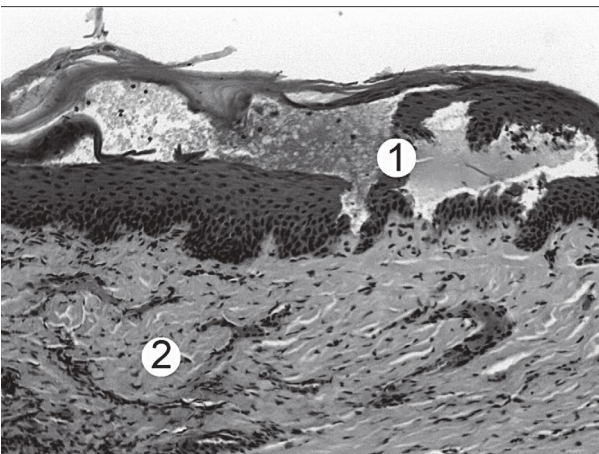


Рисунок 4 – Ясна щура при експериментальному пародонтиті за умов гіпотиреозу. Забарвлення гематоксиліном і еозином. x 100. Умовні позначки: 1 – виразкування та некроз епітелію, 2 – власна пластинка слизової.

мінералізований цемент в ділянці верхівки кореня зуба та стоншення первинного цементу.

При проведенні гістологічного дослідження складових компонентів пародонту експериментальних тварин при пародонтиті на тлі гіпотиреозу виявлені деструктивно-дегенеративні зміни усіх структурних частин пародонту. Епітелій орального та сулькулярного відділів ясен витончений, однак виявлялися ділянки ерозій та гіперкератозу (рис. 4). Шари епітелію були розмиті, нечітко контуровані, вогнищеве руйнування базальної мембрани супроводжується інвазією у сполучну тканину слизової оболонки. В базальному та шипуватому шарах визначалися апоптичні клітини, чисельні інтраепітеліальні лімфоцити, нейтрофільні гранулоцити. Епітеліальні сосочки були нечіткі, потовщені або витончені (рис. 5).

Пошкодження епітелію на деяких ділянках проявлялося вогнищевими виразкуваннями та зонами некрозу. Порушення процесу відшарування рогових лусочок від рогового шару стоншення епітелію,

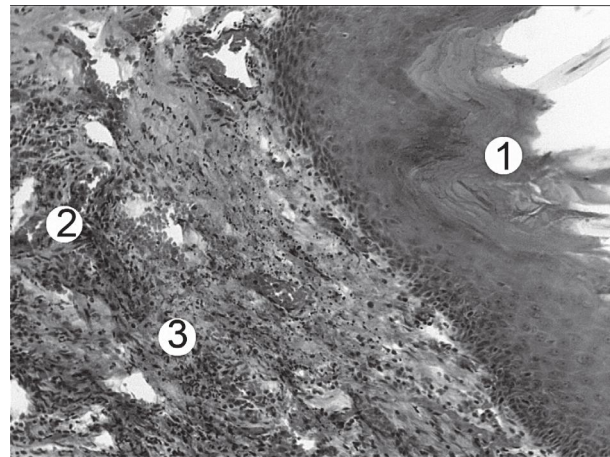


Рисунок 5 – Ясна щура при експериментальному пародонтиті за умов гіпотиреозу. Забарвлення гематоксиліном і еозином. x 100. Умовні позначки: 1 – гіперкератоз епітелію вільної частини ясен, 2 – складж еритроцитів та кровонаповнення судин, 3 – гістолойкоцитарна інфільтрація.

відсутність акантозу свідчить про переважання альтеративних змін над пристосувально-компенсаторними процесами в епітеліальній пластинці слизової оболонки ясен. Виявлено повне руйнування епітеліального прикріплення, маргінального періодонту та циркулярної зв'язки, що обумовлювало поглиблення пародонтальної кишені та прогресування дегенеративно-некротичних змін (рис. 6).

У сполучній тканині власної пластинки слизової оболонки ясен виявлено набряк аморфної речовини, витончення, розволокнення, фрагментацію волокон. Спостерігалася гістолойкоцитарна інфільтрація. В останніх виявлялися лімфоцити, базофіли, еозинофіли, нейтрофіли та макрофаги.

Зміни мікроциркуляторного русла сполучної тканини слизової оболонки ясен проявлялися поширеним ангіоматозом, тромбозом, складж-ефектом еритроцитів та чисельними крововиливами (рис. 7).

Значні альтеративні зміни виявлялись у всіх структурних компонентах періодонту. Спостерігалось надмірне потовщення колагенових волокон, набряк аморфної речовини прошарків пухкої сполучної тканини, лейкоцитарна інфільтрація. Руйнування та

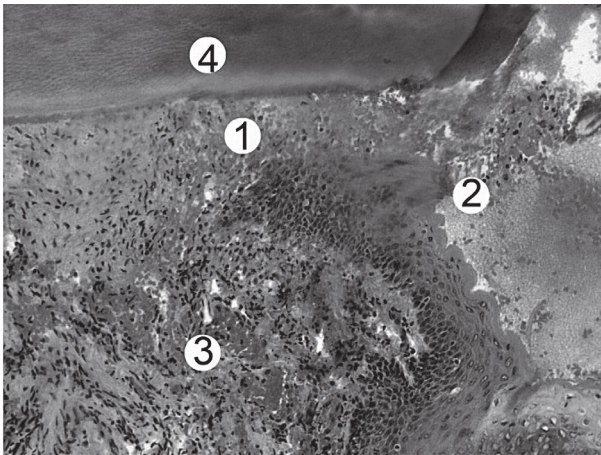


Рисунок 6 – Гістологічні зміни пародонта щура при експериментальному пародонтиті за умов гіпотиреозу. Забарвлення гематоксиліном і еозином. х 100. Умовні позначки: 1 – пародонтальна кишеня, 2 – некротичні гомогенні маси, 3 – ангиоматоз у власній пластинці, 4 – фрагмент зуба.

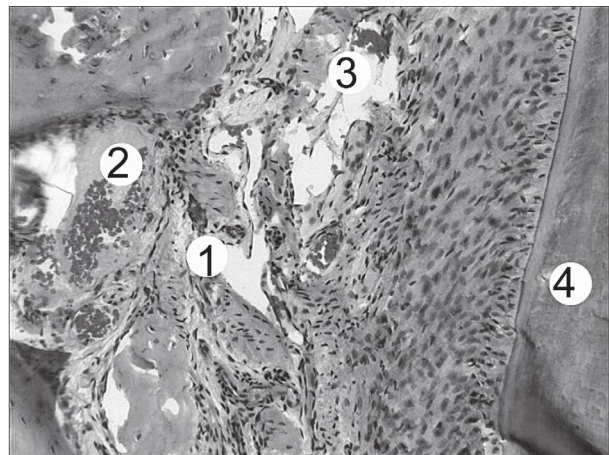


Рисунок 8 – Мікроскопічні зміни пародонту щура при експериментальному пародонтиті за умов гіпотиреозу. Забарвлення гематоксиліном і еозином. х 200. Умовні позначки: 1 – гіперплазія та розволоконнення періодонту; 2 – ангиоматоз і стаз крові у судинах, 3 – вогнищеві діapedезного характеру крововиливи періодонту, 4 – фрагмент зуба.

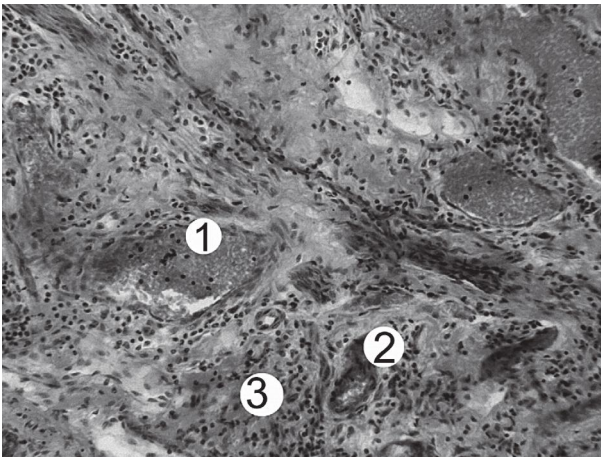


Рисунок 7 – Гістологічні зміни пародонта щура при експериментальному пародонтиті за умов гіпотиреозу. Забарвлення гематоксиліном і еозином. х 100. Умовні позначки: 1 – сладж-ефект та кровонаповнення венул, 2 – спазмовані артеріоли, 3 – лейкоцитарна інфільтрація.

фрагментація волокон маргінальної зони періодонту супроводжувалися руйнуванням циркулярної зв'язки та призвели до прогресивного поглиблення пародонтальної кишені. В апікальному періодонті спостерігалися альтеративні зміни у вигляді вакуольної дистрофії та відшарування волокон від окістя альвеолярного відростку та початковим проявом періоститу. Визначались зміни мікросудин – сладжування, стаз формених елементів крові, облітерація просвіту судин. Часто в білякістковому періодонті виявлялося спазмування та запустівання судин, вогнищеві крововиливи.

Зміни кісткової тканини альвеолярного відростку характеризувалися осередковими зонами пазушної резорбції, в кортикальній пластинці виявлялися значні ділянки декальцинації, чисельні остекласти і заміщення кісткової тканини фіброзною. Виявлялася гіперплазія фіброеластичного і адвентиційного шарів окістя. Безклітинний шар цементу без значних змін, у вторинному спостерігався гіперцементоз та проліферація цементацитів (рис. 8).

Зміни в тканинах пародонта при експериментальному гіпотиреозі – дистрофічні, атрофічні й

деструктивні зміни паренхіматозних структур, муцинозний набряк строми, слабо виражені репаративні процеси ймовірно зумовлені зниженням рівня основного обміну, уповільненням окиснювально-відновних процесів, «метаболічною депресією» і, як наслідок, гіпоксією тканин. У результаті порушення росту і диференціювання клітин та тканин відбувається уповільнення фізіологічної регенерації. Надлишок глюкозамінгліканів змінює колоїдну структуру тканин, підсилює їх гідрофільність, що призводить до набухання і розпушування колагенових волокон. При цьому хромотропні речовини вивільнюються із зв'язків з білками і накопичуються переважно в міжклітинній речовині з подальшим заміщенням колагенових волокон сликоподібними масами. У результаті муцинозного набряку проміжної речовини відбувається стиснення клітин, дистрофія, некробіоз, некроз і атрофія. Ці зміни бувають в епітелії і власній пластинці слизової оболонки, в шарі одонтобластів, у пульпі зуба, в тканинах періодонта [10,11].

Висновки. 1. Проведені гістологічні дослідження компонентів пародонту при експериментальному пародонтиті встановили реорганізацію всіх його структурних компонентів. Вони проявилися змінами епітелію слизової оболонки ясен, як вільної, так і ділянок борозни та прикріплення. Встановлено збільшення рогового шару, потоншення шипуватого. Реакція судинного русла на змодельований пародонтит проявилася розширенням, кровонаповненням вен і гемокапілярів та звуженням просвітів і потовщенням стінок артерій, що ймовірно погіршує трофіку клітин епітеліальної пластинки, сполучної тканини слизової оболонки та проявляється набряком аморфної речовини та пошкодженням волокнистих структур. 2. За умови пародонтиту на тлі гіпотиреозу встановлено деструктивні та некротичні зміни епітеліальної та власної пластинки ясен, періодонту, судин, альвеолярного відростку та цементу кореня зуба, що свідчить про пригнічення пристосувально-компенсаторних і репаративних процесів і мають незворотній характер.

Перспективи подальших досліджень. Визначити можливості відновлення тканин пародонту після завершення моделювання патології.

Література

1. Pavlenkova E, Pavlenko S, Tkachenko I, Sidorova A. Kliniko-laboratornoe obosnovanie ispolzovaniia preparata na osnove antiseptika Troklosene dlia lecheniia patciентов s khronicheskim generalizovannym parodontitom II i III stepeni tiazhesti. *Wiad Lek.* 2018;71(4):855-60. [in Russian].
2. Tomilina TV. Razvitiie disbioza v parodontite kryс posle splenektomii. *Journal of Health Sciences.* 2014;04(01):125-34. [in Russian].
3. Shcherba VV, Korda MM. Osoblyvosti mikrobiotsenozu rotovoi porozhnyny u shchuriv iz parodontytom na tli hiper- ta hipotyreozu. *Klinichna stomatolohiia.* 2019;2:65-71. [in Ukrainian].
4. Shnaider SA. Morfohenez eksperymentalnoho khronichnoho parodontytu. *Morfolohiia.* 2011;1:38-41. [in Ukrainian].
5. Moiseeva EG. Metabolicheskii gomeostaz i imunnaia reaktivnost organizma v dinamike vospaleniia v tkaniakh parodonta (eksperimentalnoe issledovanie) [avtoreferat]. Moskva: Rossiiskii Universitet druzhby narodov; 2008. 45 s. [in Russian].
6. Ratushnenko VO. Funktsionalna rol tiol-dysulfidnoi systemy pry eksperymentalnomu hipo- i hipertyreozu. *Odeskyi medychnyi zhurnal.* 2010;2(118):17-20. [in Ukrainian].
7. European convention for the protection of vertebrate animals used for experimental and other scientific purposes. Council of Europe. Strasbourg. 1986;123:52.
8. Horalskyi LP, Khomych VT, Kononskyi OI. Osnovy histolohichnoi tekhniki i morfofunktsionalni metody doslidzhen u normi ta pry patolohii. Zhytomyr: Polissia; 2011. 288 s. [in Ukrainian].
9. Bilash SM, Pronina OM, Koptev MM. Comprehensive morphological studies as an integral part of modern medical science. Literature review. *Visnyk problem biolohiyi i medytsyny.* 2019;2.2(151):20-3. DOI: 10.29254/2077-4214-2019-2-2-151-20-23
10. Shcherba VV, Korda MM. Rol dysfunktsii shchytopodibnoi zalozy u patohenezi heneralizovanoho parodontytu (ohliad literatury). *Klinichna stomatolohiia.* 2018;1:60-71. [in Ukrainian].
11. Oganyan AV. Kliniko-morfologicheskie izmeneniya zubo-chelyustnoy systemy pri gipotireoze. Extended abstract of Doc-tor's thesis. Stavropol; 2010. 22. [in Russian].

МІКРОСКОПІЧНІ ЗМІНИ СТРУКТУРНИХ КОМПОНЕНТІВ ПАРОДОНТУ ЩУРІВ ЗА УМОВИ ПАРОДОНТИТУ НА ТЛІ ГІПОТИРЕОЗУ**Щерба В. В., Мачоган В. Р., Небесна З. М., Корда М. М.**

Резюме. Метою нашого дослідження було дослідити структурні зміни тканин пародонту за умови експериментального пародонтиту на тлі гіпотиреозу. Дослідження проведено на 36 беспородних статевозрілих білих щурах-самцях, яких було поділено на такі групи: I – контрольні тварини; II – тварини з моделлю пародонтиту; III – щури з пародонтитом на тлі гіпотиреозу. Тканини пародонту підлягали гістологічному дослідженню на 22-у добу дослідження. При експериментальному пародонтиті встановлено реорганізацію усіх структурних компонентів пародонту, що проявилось змінами епітелію слизової оболонки ясен, як вільної, так і ділянок борозни та прикріплення. Встановлено збільшення рогового шару епітелію та потоншення шипуватого. У сполучній тканині ясен на тлі дезорганізації визначаються ознаки деградації колагену. Реакція судинного русла проявилася розширенням, кровонаповненням вен і гемокапілярів та звуженням просвітів і потовщенням стінки артерій, що ймовірно погіршує трофіку клітин епітеліальної пластинки, сполучної тканини слизової оболонки та проявляється набряком аморфної речовини та пошкодженням волокнистих структур. За умови пародонтиту на тлі гіпотиреозу встановлено деструктивні та некротичні зміни епітеліальної та власної пластинки ясен, пародонту, судин, альвеолярного відростку та цементу кореня зуба, що свідчить про пригнічення пристосувально-компенсаторних і репаративних процесів і мають незворотній характер.

Ключові слова: пародонтит, гіпотиреоз, пародонт, структурні зміни.

МИКРОСКОПИЧЕСКИЕ ИЗМЕНЕНИЯ СТРУКТУРНЫХ КОМПОНЕНТОВ ПАРОДОНТА КРЫС ПРИ ПАРОДОНТИТЕ НА ФОНЕ ГИПОТИРЕОЗА**Щерба В. В., Мачоган В. Р., Небесна З. М., Корда М. М.**

Резюме. Целью нашего исследования было изучить структурные изменения тканей пародонта при экспериментальном пародонтите на фоне гипотиреоза. Исследование проведено на 36 беспородных половозрелых белых крысах-самцах, которые были разделены на следующие группы: I – контрольные животные; II – животные с моделью пародонтита; III – крысы с пародонтитом на фоне гипотиреоза. Ткани пародонта подлежали гистологическому исследованию на двадцать второй день эксперимента. При экспериментальном пародонтите установлено реорганизацию всех структурных компонентов пародонта, что проявилось изменениями эпителия слизистой оболочки десен, как свободной, так и участков борозды и прикрепления. Установлено увеличение рогового слоя эпителия и истончение шиповатого. В соединительной ткани десны на фоне дезорганизации определяются признаки деградации коллагена. Реакция сосудистого русла проявилась расширением, кровенаполнением вен и гемокапилляров и сужением просветов и утолщением стенки артерий, что вероятно ухудшает трофику клеток эпителиальной пластинки, соединительной ткани слизистой оболочки и проявляется отеком аморфного вещества и повреждением волокнистых структур. При пародонтите на фоне гипотиреоза установлено деструктивные и некротические изменения эпителиальной и собственной пластинки десны, пародонта, сосудов, альвеолярного отростка и цемента корня зуба, что свидетельствует об угнетении приспособительно-компенсаторных и репаративных процессов и носит необратимый характер.

Ключевые слова: пародонтит, гипотиреоз, пародонт, структурные изменения.

MICROSCOPIC CHANGES IN THE STRUCTURAL COMPONENTS OF RATS PERIODONTIUM IN CASE OF PERIODONTITIS ON THE BACKGROUND OF HYPOTHYROIDISM**Shcherba V. V., Machogan V. R., Nebesna Z. M., Korda M. M.**

Abstract. Periodontal diseases rank second in the world in dental diseases prevalence and tend to be widespread, regardless of patients' age, gender, and place of residence. The rate of destruction of periodontal tissues in case of periodontitis depends on different factors, including anatomical and physiological features of the periodontium.

The aim of our study was to investigate the structural changes of periodontal tissues in experimental periodontitis on the background of hypothyroidism.

The study was conducted on 36 white male rats, which were divided into the following groups: I – control animals; II – animals with the model of periodontitis; III – rats with periodontitis and hypothyroidism. Periodontal tissues were subjected to histological examination on the 22nd day of the study.

In experimental periodontitis, reorganization of all structural components of the periodontium was established, which was manifested by changes in the epithelium of the mucous membrane of the gums, both free and areas of the furrow and attachment. An increase in the stratum corneum of the epithelium and a thickening of the prickly one were found. In the connective tissue of the gum, the signs of collagen degradation are determined against the background of disorganization. The reaction of the vascular bed was manifested by enlargement, hemorrhage of the veins and hemocapillaries, and narrowing of the lumens and thickening of the artery wall, which probably worsens the trophic cells of the epithelial plate, the connective tissue of the mucous membrane and is manifested by amphoric swelling.

In case of periodontitis on the background of hypothyroidism destructive and necrotic changes of the epithelial and own plaque of the gums, periodontium, blood vessels, alveolar process and cement of the root of the tooth are established, which testifies to the suppression of the adaptive-compensatory and reparative processes and have irreversible processes.

Key words: periodontitis, hypothyroidism, periodontium, structural changes.

*Рецензент – проф. Білаш С. М.
Стаття надійшла 29.08.2019 року*

DOI 10.29254/2077-4214-2019-3-152-319-324

УДК 616.728.3-002-001-08

Яковенчук Н. М.

ЕКСПРЕСІЯ МЕТАЛЛОПРОТЕЇНАЗИ-1 В СУГЛОБОВОМУ ХРЯЩУ ТА СУБХОНДРАЛЬНІЙ КІСТЦІ В УМОВАХ ОСТЕОАРТРОЗУ ТА ОСТЕОПОРОЗУ (ЕКСПЕРИМЕНТАЛЬНО-КЛІНІЧНЕ ДОСЛІДЖЕННЯ)

КЗ «Сумська обласна клінічна лікарня» (м. Суми)

nataliyayakovenchuk@ukr.net

Зв'язок публікації з плановими науково-дослідними роботами. Стаття є фрагментом дослідження по темі «Вивчити загальні ланки в механізмі патогенезу остеопорозу, остеoarтрозу та остеохондрозу хребта для обґрунтування підходів підвищення ефективності діагностики, профілактики та лікування». Шифр теми ЦФ.2017.1.НАМНУ, № державної реєстрації 0117U001021.

Вступ. Матриксні металлопротеїнази (ММП) здатні розщеплювати практично всі компоненти органічного матриксу сполучних тканин. Ці біологічно активні молекули впливають на кілька фізіологічних подій, таких як розвиток, ремоделювання кісткової тканини та її гомеостаз. ММП відносяться до сімейства цинк-залежних ендопротеаз, які виконують множинні ролі в перебудові тканин і деградації різних білків у позаклітинному матриксі. ММП стимулюють проліферацію, міграцію і диференціювання клітин, грають роль у апоптозі клітин, ангиогенезі, відновленні тканин і імунній відповіді. ММП також впливають на біоактивні молекули клітинної поверхні і модулюють клітинні та сигнальні шляхи. Зміни в експресії й активності ММП відбуваються в нормальних біологічних процесах, наприклад, під час вагітності та загоєнні ран, але також спостерігаються при серцево-судинних захворюваннях, таких як атеросклероз, аневризми і варикозне розширення вен, скелетно-м'язові порушення, такі як остеоартрит і резорбція кістки, при онкологічних процесах. ММП також залучені в прогресування пухлини і інвазивність [1,2]. З часу відкриття колагенази (ММП-1), більше половини представників ММП були виявлені в кістковій тканині як при фізіологічних, так і при патологічних станах. Сьо-

годні відомо, що ММП приймають участь в розвитку, регенерації кісткової тканини, а саме впливають на проліферацію і диференціювання хондроцитів та остеобластів, функціонування остеокластів й остеоцитів, моделювання та ремоделювання кістки, ангиогенез. Дисфункція ММП в повній мірі може спричинити зміни в якості кісткової тканини [3]. Сьогодні відомо, що підвищення експресії ММП лежить в основі патологічних процесів, таких як остеопороз та остеоартроз, особливо це стосується експресії ММП-1, -2, -9, -13, і -14, які виражають значну роль в ремоделюванні кісткової та хрящової тканин [4].

Дотепер описано понад 60 різних ферментів, що входять до складу сімейства ММП, з яких понад 20 виявляються в тканинах людини, в хребетних тваринах виділено майже 24 ММП, з яких 23 експресуються в тканинах людини [5]. ММП грають важливу роль у фізіологічних процесах, в тому числі й ремоделюванню кістки, а також в різних патологічних процесах. При остеоартрозах показано підвищення рівня ММП в хрящовій тканині та синовіальній рідині, в тому числі й ММП-1 [6,7].

Металлопротеїназа-1 – це тканинний фермент, який синтезується в нормальних та патологічних станах фібробластами, хондроцитами, синовіоцитами, епітеліальними клітинами, остеобластами, макрофагами тощо [8,9]. Цей фермент гідролізує спіральну ділянку колагенів I, II, III типів. Крім того, ММП-1 гідролізує мінорні колагени VII і X типів, а також білки сполучно-тканинного матриксу: ентактин, агрекан і, крім того, казеїн, α 2-макроглобулін, тощо [10,11]. Більшість проведених досліджень оснований на визначенні експресії ММП-1 у суглобовому хрящі. У зв'язку